

Farrier Galina

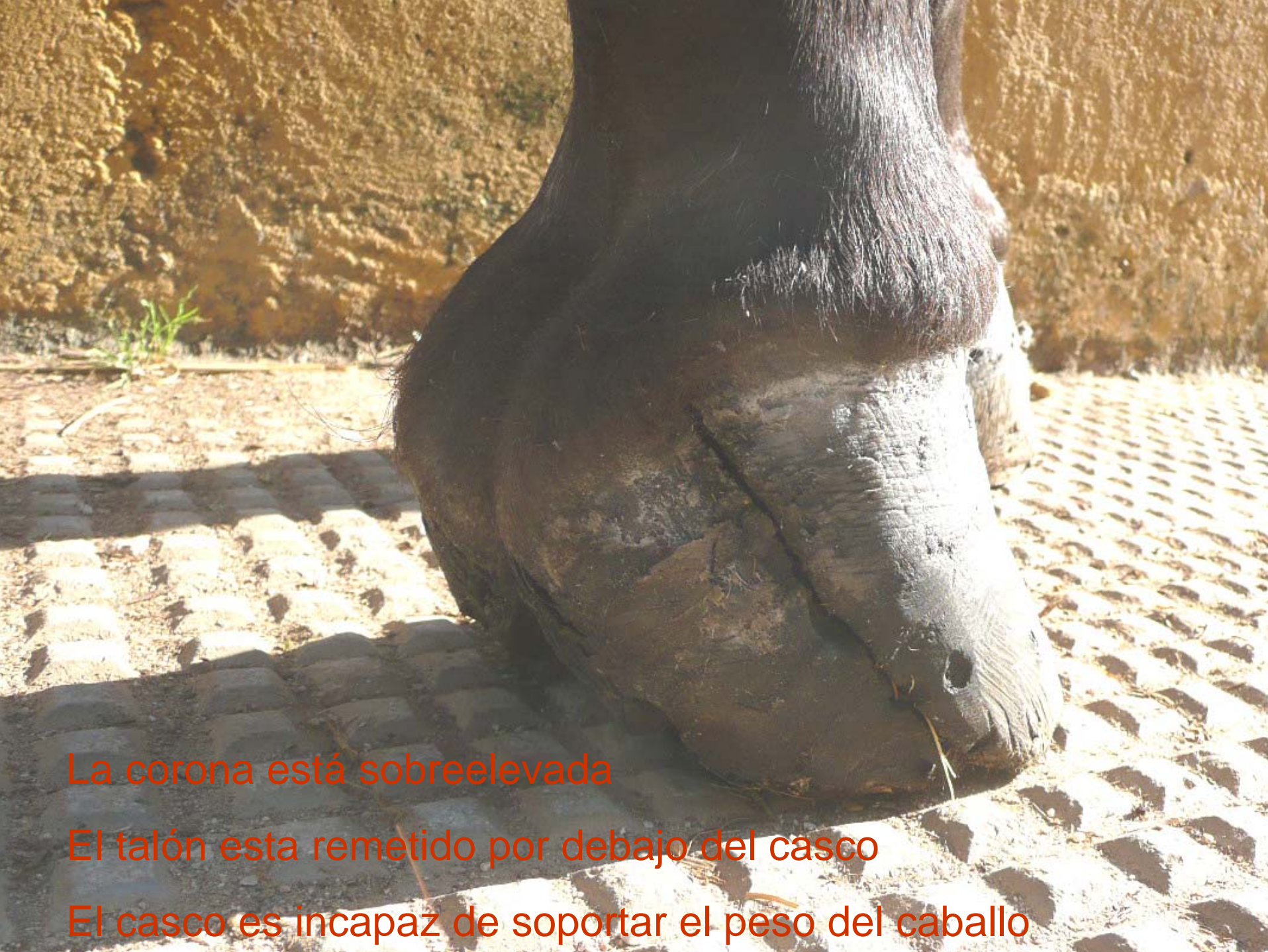

Presenta

Chocolate... un cuarto viejo y crónico




Un cuarto viejo y crónico hace cojear gravemente a Chocolate, un hermoso PRE



La corona está sobreelevada

El talón está remetido por debajo del casco

El casco es incapaz de soportar el peso del caballo



Los bordes del cuarto se desbridan para evitar que pellizquen al tejido vivo subyacente.

Una legra de anillo bien afilada y muchos conocimientos de Anatomía del pie del caballo.



En el rodete se debe de trabajar con precisión, para eliminar el casco sin dañar las papilas que producen la materia córnea.

-Una buena
resección del cuarto.

-Eliminar la causa
que produjo el cuarto


-Aplomar y apoyar
correctamente el
casco resecaado

Estas son las
premisas necesarias
para tener éxito en el
tratamiento de los
cuartos.



A close-up photograph of a horse's hoof, showing the lower leg and the hoof itself. The hoof is dark brown and appears to be in a state of distress or injury. A piece of pink, soft material, likely dental impression material, is applied to the sole of the hoof, providing support. The hoof is resting on a paved surface made of interlocking bricks. The background is a plain, light-colored wall.

Material de impresión dental para aportar soporte al pie

A close-up photograph of a horse's lower leg and hoof. The horse's leg is dark brown. The hoof is wrapped in a thick, white, textured bandage that covers the entire hoof and extends up the lower leg. The bandage is made of a woven material, likely acrylic resin, and is applied in a way that holds the two halves of the hoof together. The horse is standing on a paved surface made of interlocking grey bricks. In the background, there is a brown wall and some greenery.

Una venda de resina acrílica VETCAST mantiene unidas las dos mitades del casco, permitiendo que el rodete se regenere.

Farrier Galina.com



- Herrajes personalizados
- Podología y ortopedia equina
- Mantenimiento de cascos descalzos (Trimming foot)
- Madrid