

*Farrier Galvino. Com*

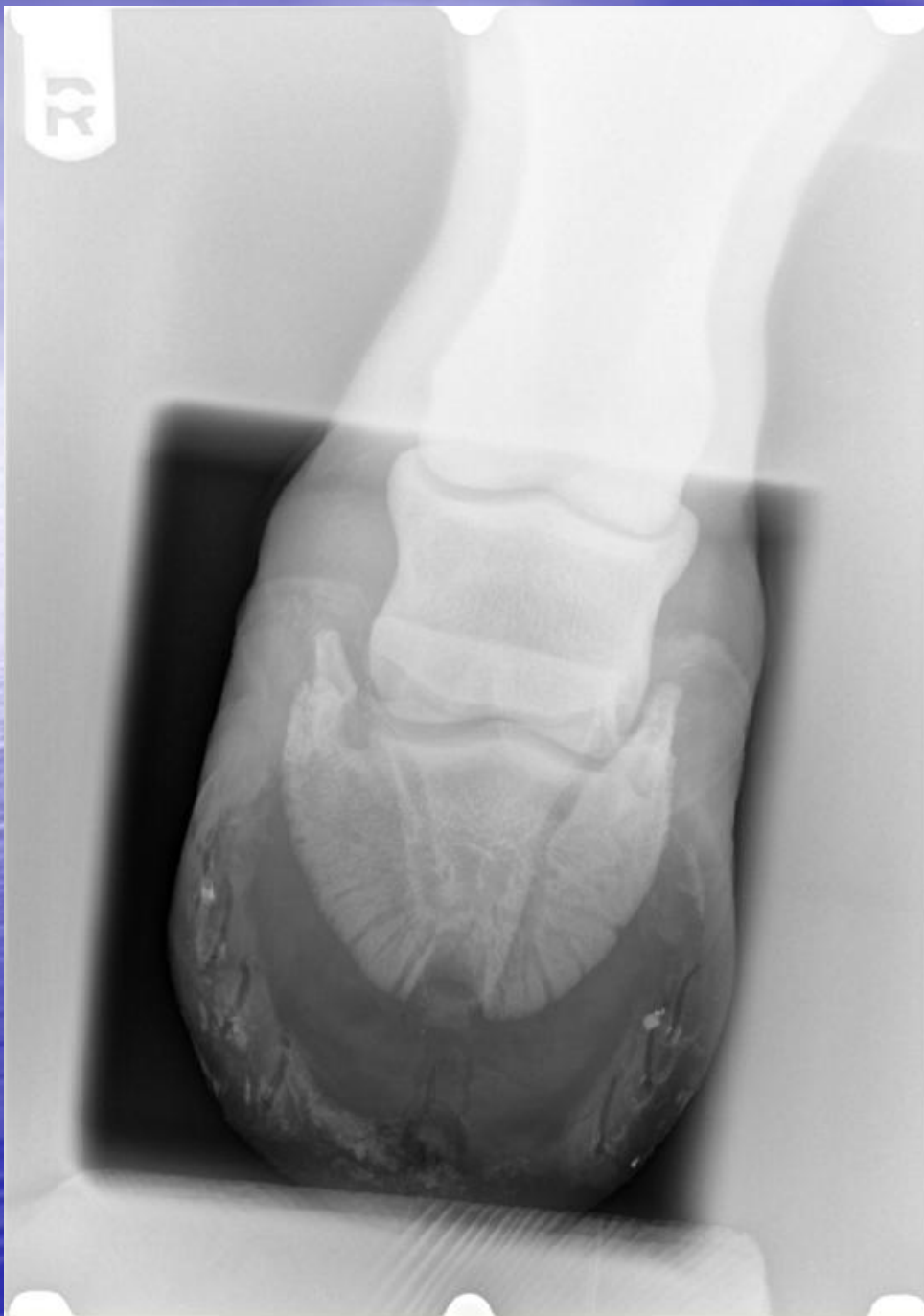*presenta*

*Queratoma esférico*



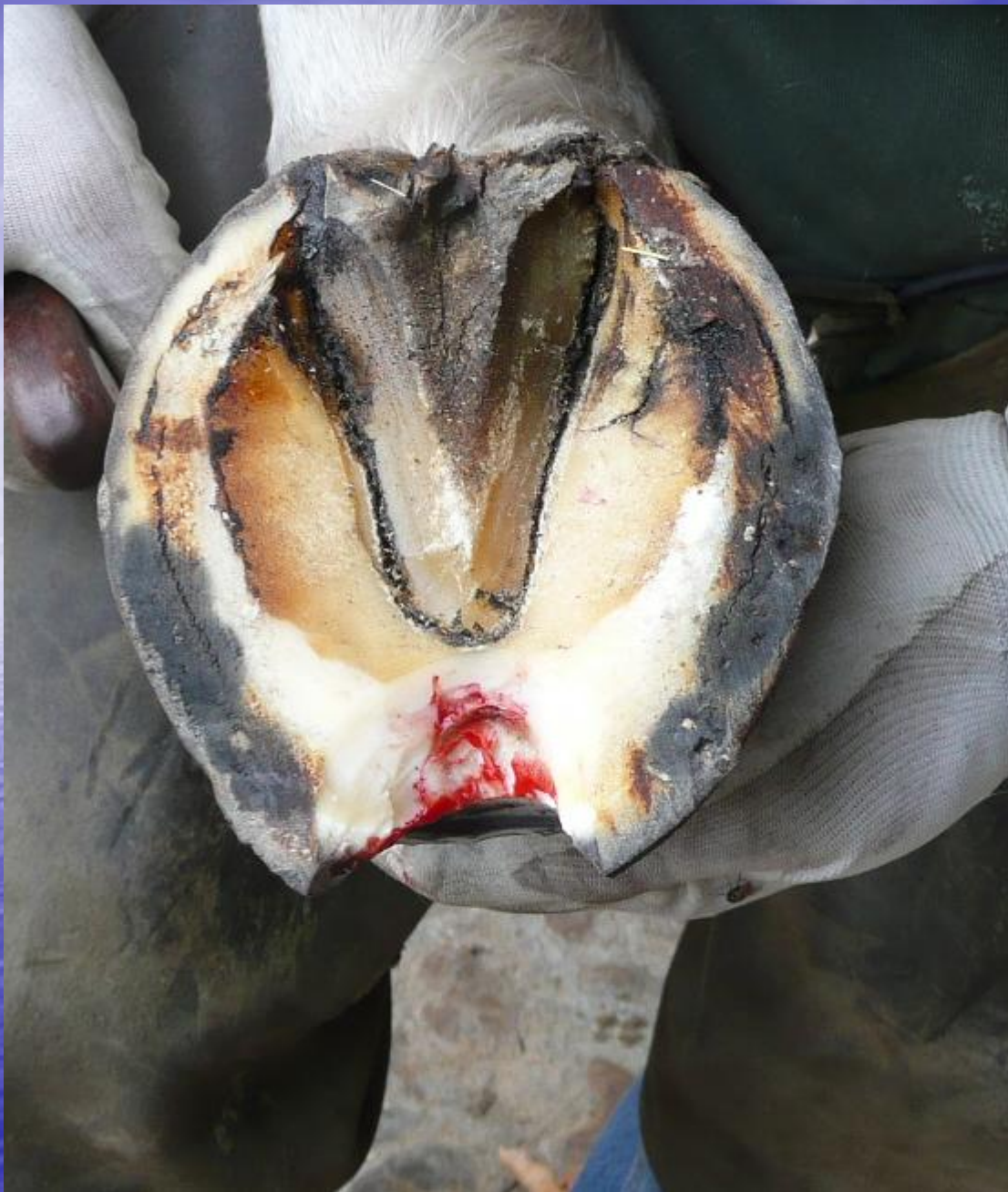Al blanquear la palma ya aparecen las fístulas típicas de los corneomas

Una radiografía anterior ya confirma el diagnóstico



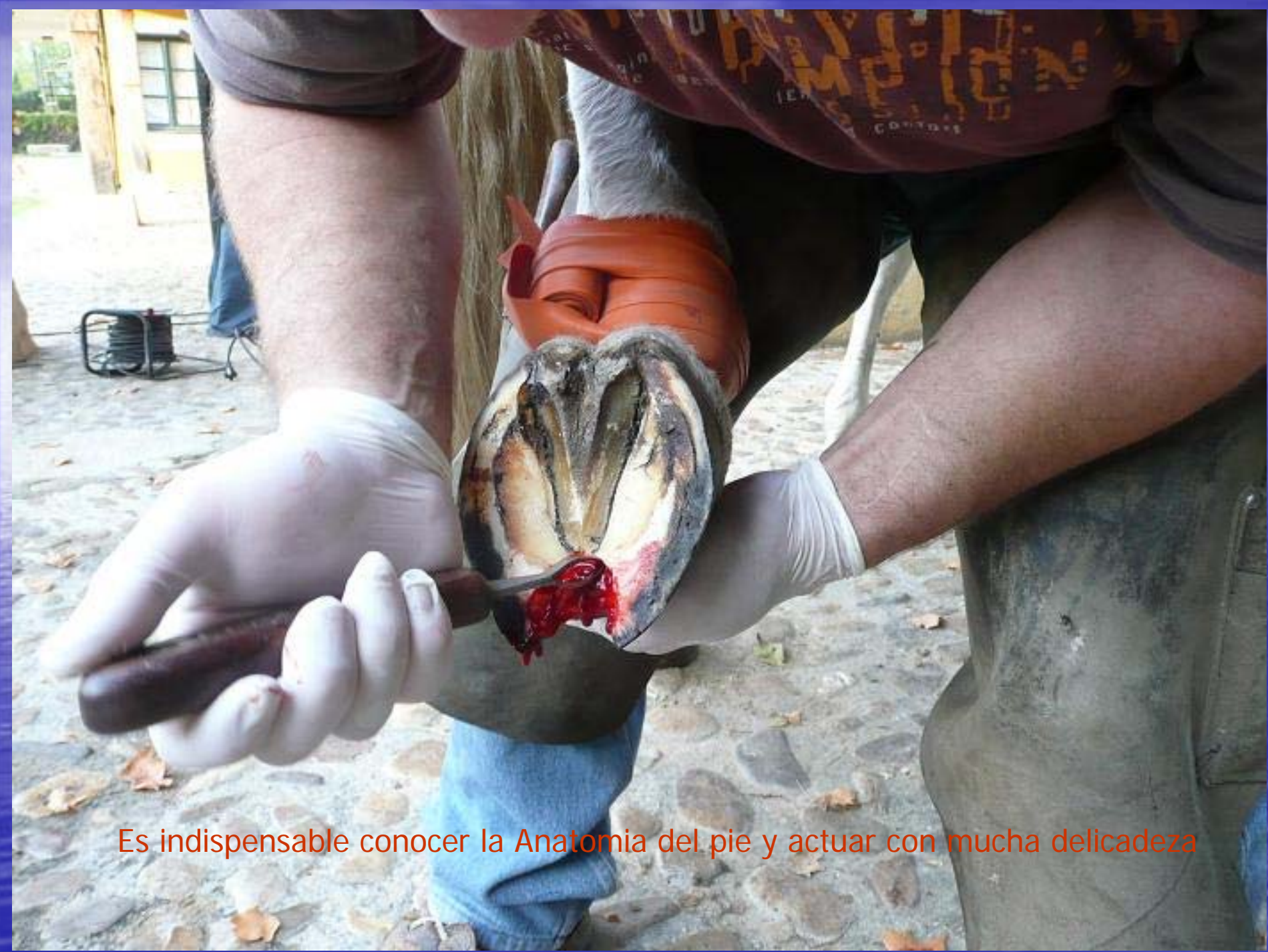Un queratoma o tumor córneo esférico se ha hecho sitio a costa del hueso tejuelo.

Desde allí, drena pus al exterior a través de varias fístulas

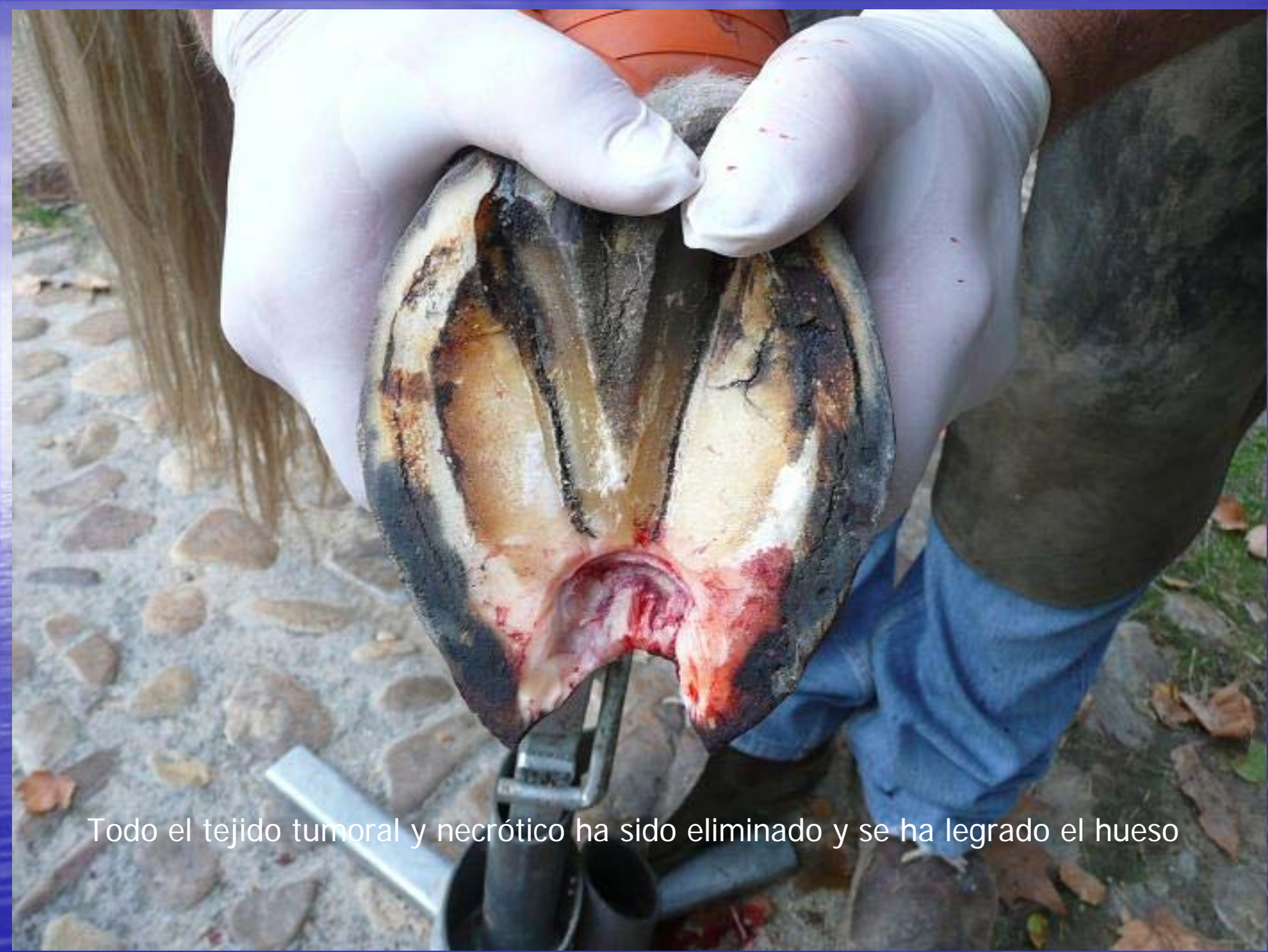

Desbridamos el trayecto fistuloso con la legra de anillo.

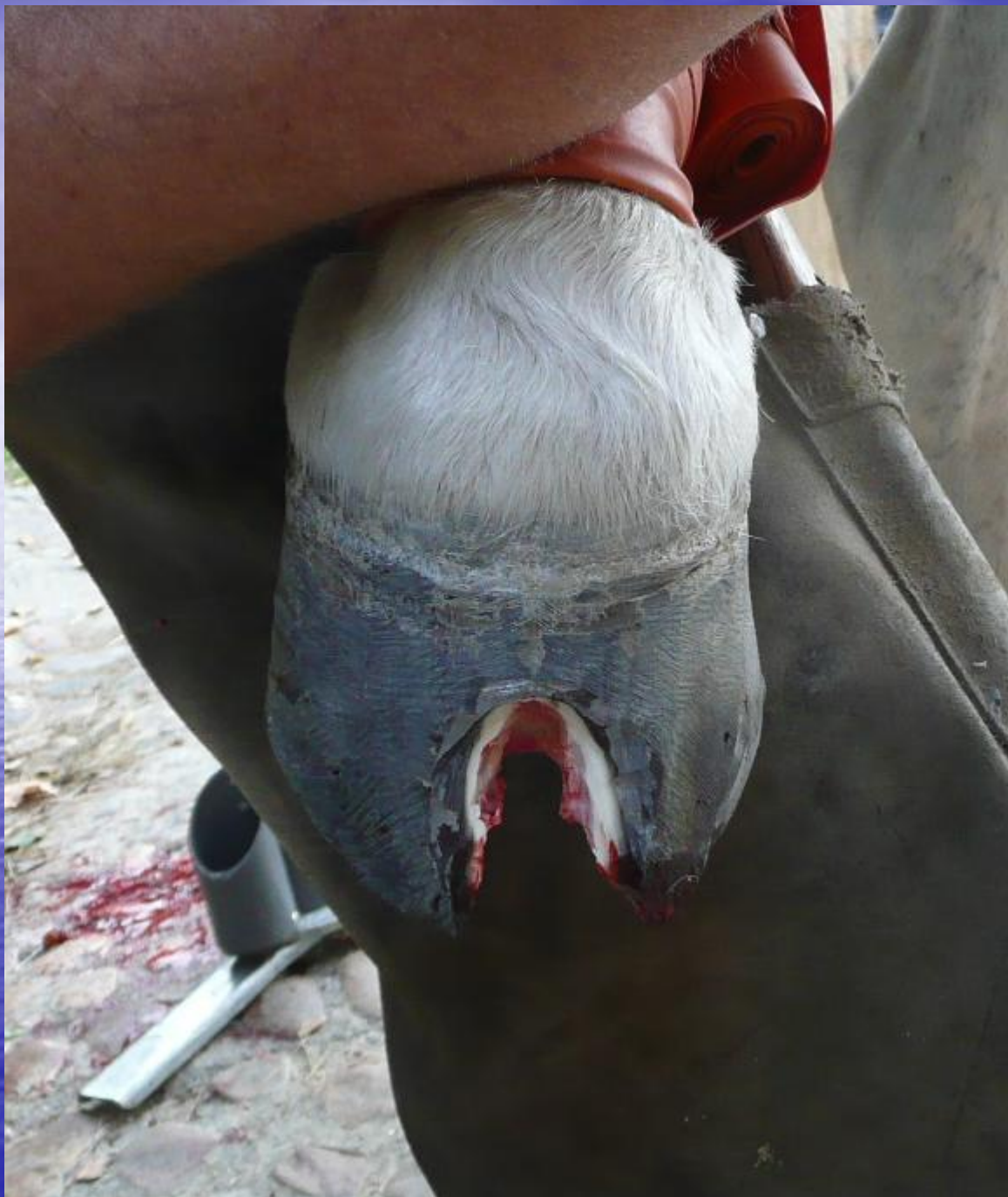En cuanto aparece la sangre, se hace necesaria la ligadura y el neurobloqueo



Es indispensable conocer la Anatomía del pie y actuar con mucha delicadeza

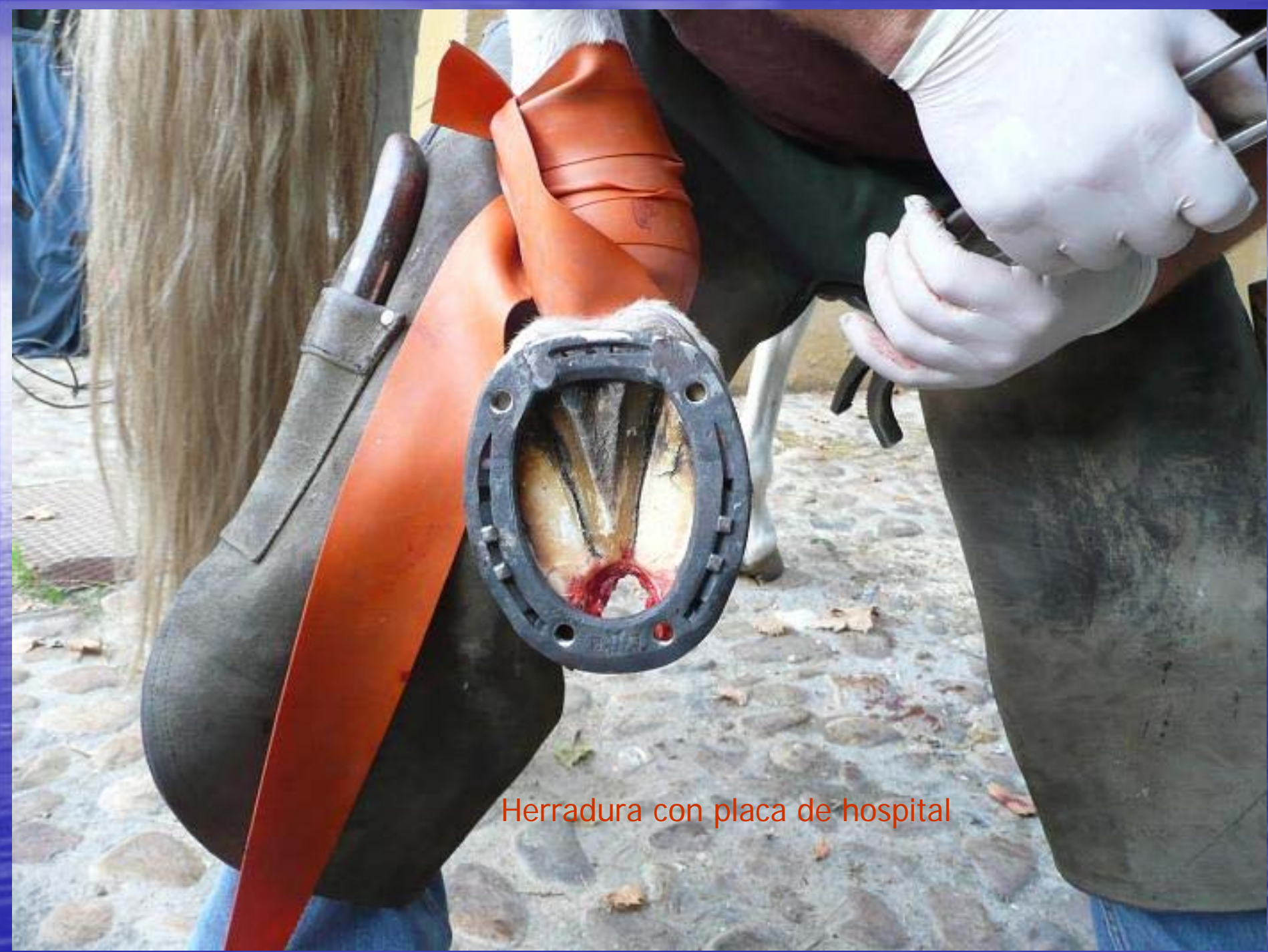

Todo el tejido tumoral y necrótico ha sido eliminado y se ha legrado el hueso




Ha sido necesario abrir una buena ventana para acceder al fondo del corneoma.

El casco queda muy desestabilizado.



Herradura con placa de hospital



Material de impresión dental para soporte de la palma.

Venda de resina Vet Cast para estabilizar el casco

La zona reseca se perfunde con metronidazol y se llena con gasas empapadas en povidona yodada



Una tapa sujeta con tornillos permite las curas y mantiene limpia la zona operada

El equipo técnico: Marina Toledano y Joaquín Agüeros, veterinarios.



Clínica: Instituto Superior del Caballo, Aranjuez (Madrid) Tfno 616 45 37 52